

临床部分

国际眼科理事会


国际眼科考试

临床部分考试题样本

每组题数的分布

临床部分	题目数量
<b>i) 眼科相关的基础药学</b>	<b>20</b>
<b>ii) 社区医学 &amp; 公共卫生</b>	<b>8</b>
<b>iii) 眼科病理和眼部肿瘤</b>	<b>12</b>
<b>iv) 神经眼科</b>	<b>20</b>
<b>v) 儿童眼科和斜视</b>	<b>20</b>
<b>vi) 眼眶, 眼睑和泪腺疾病</b>	<b>20</b>
<b>vii) 外伤, 眼表疾病和角膜</b>	<b>20</b>
<b>viii) 眼部炎症和葡萄膜炎</b>	<b>20</b>
<b>ix) 青光眼</b>	<b>20</b>
<b>x) 晶状体和白内障</b>	<b>20</b>
<b>xi) 视网膜和玻璃体</b>	<b>20</b>

在答题纸上, 你应该在你所认为正确答案的字母下面划上粗横线, 如下:-

答案号				
	a.	b.	c.	d.
问题号	1) [ <u>—</u> ]	[ ]	[ ]	[ ]
	2) [ ]	[ <u>—</u> ]	[ ]	[ ]
	3) [ ]	[ ]	[ <u>—</u> ]	[ ]
	4) [ ]	[ ]	[ ]	[ <u>—</u> ]

附. 以上并非上诉问题的正确答案

并且不要忘记清晰地用横线标记答案:-[一].

斜线 [/], 即使是细的斜线, 或者淡的斜线也是不可以的。

并非所有的问题都必须回答才能通过考试。但是, 很显然, 如果你这样做了, 是有帮助的!

我们没有设置“陷阱”题。如果你不理解问题, 你可以询问监考人, 他可以给你提供帮助(但不能确保)。

### 问题格式

格式是不同的, 下面是一些举例。仔细读题是非常重要的。尤其是对于否定的问题要格外注意——也即那些带有“不是, 至少, 等字眼”(看下面 3 个举例)

#### 1 有关细菌性角膜炎, 下列哪项最可能是正确的?

- > a. 角膜穿孔在假单胞菌性角膜炎是常见的。
- b. 细菌性角膜炎和真菌性角膜炎在临床上是截然不同的。
- c. 在温带气候的地区, 真菌性角膜炎比细菌性角膜炎更常见。
- d. 棘阿米巴角膜炎的一个特征是发生在公共游泳池内游泳的人中。

#### 2.

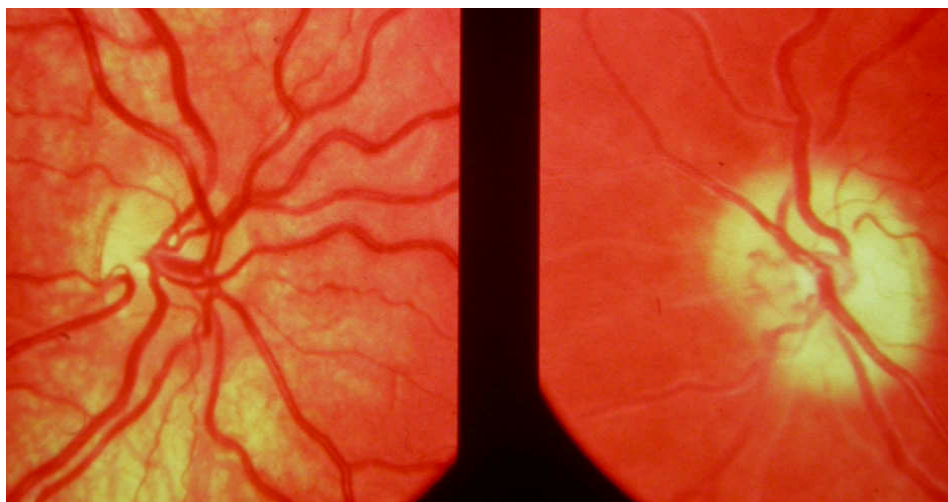一个 9 岁的儿童因为眼球贯通伤为行手术治疗而收入院。他的祖母(妈妈的母亲)在 20 年前因为麻醉而死亡, 他的妈妈从未接受过麻醉。现在, 麻醉师应该如何来给这个家庭最好的建议?

- a. 立即给予常规麻醉, 但避免使用琥珀胆碱(或者氯琥珀胆碱, 司可林)。
- b. 在局部麻醉下进行肌肉活检。
- > c. 继续麻醉, 避免使用氟烷并且备着丹曲林(硝苯呋海因, 或丹曲林钠)。
- d. 对血样进行紧急基因突变分析。

在进行下列问题回答的时候, 你必须保持清醒的头脑

仔细读题,  
标上正确或错误  
在网络上或书上查找问题!

#### 3. 困难的问题?



在上图中,一名 18 岁的 1 型神经纤维瘤患者 (NF1)左眼已经失明 3 年,右眼存在颞侧偏盲,视力为 **Log MAR 0.1 (6/6, 20/20, 1.0)**。下面哪项诊断最可能正确?

- 存在双侧视神经胶质瘤。
- 右侧视神经胶质瘤,左侧视神经脑膜瘤。
- 有胶质瘤侵犯视束,视交叉和左侧视神经。
- 这位患者已经接受了视交叉胶质瘤的放射治疗。

附 在题干中,“最”这个词提示尽管可能有不止一个选项是正确的,但仅有一个选项的正确是很明确的。需要做一个含金量的判断。

#### 4.

‘否定’题

在一个难度很大的白内障手术过程中,后囊破裂了,白内障彻底异位入了后部玻璃体。下列哪项是**最不安全**?

- 如果前囊是结实的,则在睫状沟植入人工晶体。
- 取出异位的晶体。
- 缝合角膜伤口。
- 前部玻璃体切割。

#### 5.

社区医学和公共卫生。

有关视觉 **2020** 行动:享有看见的权利。下列哪些说法是最正确的?

- 如果成功,则视觉 2020 将预防 5 亿人口变盲。
- 5 项最主要的可治疗盲包括屈光不正。
- 男人面临视觉损伤的风险大于女人。
- 世界视觉日是在每年三月的第二个星期四。

#### 6.

下面列举的肿瘤中,哪个最不可能引起玻璃体细胞种植?

- a. 白血病.
- b. 视网膜母细胞瘤.
- c. 大细胞淋巴瘤.
- d. 脉络膜血管瘤.

**7.**

有一位患者存在眼球主动上转方面的障碍，但 **Bell's** 现象却是正常（当努力闭眼时眼球上转运动），那么那个动眼神经系统的部分最有可能发生了损伤？

- a. 核间部分.
- b. 核内部分.
- c. 核上部分.
- d. 核下部分.

**8.**

下列哪项属于基底膜？

- a. Descemet's 膜.
- b. 晶状体囊膜.
- c. 内界膜.
- d. Bowman's 膜.

**9.**

在下面哪个疾病中，主要的乳头结膜反射消失？

- a. 病毒性结膜炎.
- b. 过敏性结膜炎.
- c. 眼睑松弛综合征.
- d. 上方角膜缘性结膜炎.

**10.**

以下哪种染色方法是显示单纯疱疹病毒树枝状角膜上皮炎的上皮细胞内（核内）包涵体的最佳方法？

- a. Gram 染色.
- b. Wright 染色.
- c. Giemsa 染色.
- d. Papanicolaou 染色.

**11.**

以下哪项是 3 期早产儿视网膜病变的定义？

- a. 分开血管区和无血管区视网膜的嵴。
- b. 视网膜外的纤维血管增殖。
- c. 局限视网膜脱离。
- d. 视网膜血管的扩张迂曲。

**12.**

在下列哪种情况下，会出现典型的朝向右肩的代偿性歪头？

- a. 左眼上斜肌麻痹。
- b. 右眼上斜肌麻痹。
- c. 左眼 Duane's 综合症。
- d. 右眼 Brown's 左眼上斜肌麻痹。

**13.**

有关眼睑内翻，下面哪项说法是正确的？

- a. 上睑内翻通常是由于卷曲改变。
- b. 眼睑内翻导致双行睫毛。
- c. 先天性的眼睑内翻引起眼轮匝肌肥大。
- d. 在面神经（第 7 对颅神经）麻痹时发生。

**14.**

在以下接受视觉校正的患者中，哪种患者的角膜地形图异常表现得更普遍和严重？

- a. 硬性角膜接触镜。
- b. 日戴软性角膜接触镜。
- c. 亲水软性角膜接触镜
- d. 无晶体眼佩戴软性角膜接触镜。

**15.**

下列哪项应是坏死性巩膜炎患者的初次首选治疗？

- a. 口服免疫抑制药物。
- b. 口服非类固醇类的抗炎药物。
- c. 口服皮质类固醇药物。
- d. 局部使用皮质类固醇药物。